1896
Lane Medical Library

Ueber das

Vorkommen von Augenerkrankungen bei Gicht

(harnsaure Diathese).

Inaugural-Dissertation

verfasst und

der hohen medicinischen Fakultät

der

Friedrich-Alexanders-Universität zu Erlangen

zur

Erlangung der Doktorwürde

vorgelegt

von

Fritz Loehrl

cand. med. aus Fürth.

Tag der mündlichen Prüfung: 6. März 1896.

Erlangen 1900.

Druck der Universitäts-Buchdruckerei von E. Th. Jacob.

Gedruckt mit Genehmigung der hohen medizinischen Fakultät zu Erlangen.

Referent: Professor Dr. Eversbusch.

Im letzten Jahrzehnt hat sich eine grössere Anzahl der Verteter der Augenheilkunde, Mooren, Leber, Michel, Knies, Eversbusch, Gowers bemüht, den Zusammenhang zwischen Erkrankungen des Auges und Allgemeinerkrankungen des Körpers und unter diesen auch das Verhältnis zu den Stoffwechselanomalien genauer zu erforschen. Während nun z. B. der Causalnexus zwischen Diabetes und Krankheiten des Sehnerven, der Netzhaut oder der Linse allseitig ein unbestrittener ist, und in gleicher Weise dies auch von anderen Stoffwechselstörungen gilt, ist es bemerkenswert, dass ein derartiges Wechselverhältnis zwischen Gicht, uratischer oder harnsaurer Diathese und Augenleiden nicht immer mit gleicher Bestimmtheit betont worden ist. Diese Thatsache scheint mir zum nicht geringen Teil darauf zurückzuführen zu sein, dass auch heutzutage noch trotz aller genauen und mühevollen Untersuchungen die interne Medicin uns auf die Frage nach dem Wesen der Gicht und ihres Symptomenkomplexes eine befriedigende Antwort zu geben nicht imstande ist, eine Thatsache, die sich auch iu dem Vorhandensein einer ganzen Anzahl verschiedener Theorien über die Aetiologie der Gicht zu erkennen gibt.

Auf diese Theorien und auf die Symptome der Gicht, soweit sie nicht das Auge betreffen, näher einzugehen, ist hier nicht der Ort. Die Augensymptome selbst sind sehr mannigfaltig und wechselnd. Hierin ist eine weitere Ursache gelegen, dass das Verhältnis zur Allgemeinerkrankung

nicht immer klar zu Tage tritt. Eine eingehende Betrachtung des bisher über die in Betracht kommenden Augenerkrankungen Veröffentlichten, beweist die Vielgestaltigkeit der Symptome, ist aber zugleich das einzige Mittel den Versuch zu fördern, Licht in dieses wenig geklärte, medicinische Gebiet zu bringen.

Die ältesten derartigen Abhandlungen, die mir zu Gesicht gekommen, die Dissertationen von

O. Dann, Diss. de ophthalmia arthritica et rheumatica. Hol. 1821; und

H. Hoddik, De morbis oculi arthriticis. Berol. 1839.

verarbeitet Ruete in seinem Lehrbuch der Ophthalmologie und fasst das Krankheitsbild zusammen unter dem Namen: „Ophthalmia arthritica". Er schreibt über die Symptome derselben:

„Ebenso wie der Habitus der Arthritischen dieselben Unterschiede und Analogien darbietet, wie der Habitus der Skrophulösen, so haben auch die venös ausgedehnten Gefässe des Auges, bes. der Conjunktiva bulbi bei arthritischen Augenentzündungen in Form und Verlauf die grösste Aehnlichkeit mit denen, welche bei Skrophulösen erscheinen.

Bei beiden Arten der Augenentzündung hängt die Ausbreitung der Gefässe von denselben Ursachen ab; bei 56 in dieser Beziehung untersuchten gichtischen Kranken liefen die Gefässe der entzündeten Conjunktiva nicht ganz bis an den Rand der Cornea bei 9, bis an den Rand bei 20, 2—5 mm bis über den Rand bei 12, bis zur Mitte bei 15. In den Fällen, wo sich die Gefässe bis zur Fläche der Hornhaut erstrecken, entsteht sowohl bei Arthritischen wie bei Skrophulösen oft eine partielle oder totale Keratitis, welche Veranlassung zu Exsudation ins Gewebe, zu Verdunkelungen der Hornhaut, zu Exulcerationen, Staphylomen etc. gibt. —

Unter 1513 Augenentzündungen fand ich 140 mit gichtischer Grundlage. Unter 208 gichtischen Entzündungen der einzelnen Gewebsteile fand ich 44 an der Conjunktiva palpebralis, sclerotic. et corneae, 37 an der Conj. palpebr. et sclerotic., 39 an der Conj. palp., 3 an der Conj. sclerotic., 23 an den Wurzeln der Cilien, 18 an den Meibom'schen Drüsen, 14 am Annulus subconjunctivalis, 11 an der Jris, 9 an dem Thränensacke, 6 an der Cornea, 2 an der Descemet'schen Haut, 2 an der Linsenkapsel. Viele Kranke kamen uns erst zur Untersuchung, als die Entzündung schon vorüber war.

Aus diesen Angaben geht hervor, dass die Gicht dieselben Gewebe affiziert, wie die Scrophulosis, nur einzelne etwas häufiger, wie z. B. die Iris, die Meibom'schen Drüsen, den Annulus subconjunctivalis, den Saccus lacrymalis, vielleicht auch die Chorioidea und die Cornea."

Auch hebt R. hervor, dass die Krankheit häufiger auf die inneren Teile fortschreitet, oder auch nicht selten in diesen beginnt, und betont die Neigung der Gefässe varicös zu werden. Nach seiner Erfahrung ist die arthritische Ophthalmie in ihrer chronischen Form eine sehr hartnäckige Krankheit, die oft Wochen, Monate, selbst Jahre dauern kann mit inconstanten Besserungen und Verschlimmerungen. Dann bespricht R. die Verteilung der Krankheit auf Männer und Weiber, auf beide Augen, oder nur auf eines, auf das Alter etc. bei dem von ihm beobachteten Fällen; doch bietet diese Statistik nichts charakteristisches. Die Prognose der arthritischen Augenentzündungen ist nach R. eine dubia. Jritis bei Gicht neige leicht zu plastischer Jritis mit Bildung von Synechien etc. — Die gichtische Chorioiditis ist stets sehr gefährlich; sie veranlasst leicht staphylomatöse Verbildung der Sclerotica, Glaukom, Atrophie. Die gichtische Keratitis hat leicht, bes. bei stark entwickelter Gefässbildung im Umfange der Cornea, Abscesse und Brand der letzteren

zur Folge. Die Recidive aller genannten Entzündungsformen sind langwieriger und gefährlicher als die ersten Anfälle.

Himly berichtet vom grauen Staar, dass er oft eine Folge von Arthritis sei; er kennt ebenfalls die Constitutio arthritica und gibt als Kennzeichen derselben an: Schlaffes, aufgedunsenes, saftreiches Aussehen, ausserordentlich rotes Gesicht, heftige Zahnschmerzen im Oberkiefer, bis in die Augen reichend. Der Kranke leidet an Schwindel, ist sehr vom Wetter abhängig, hat triefende Augen. Dann beschreibt H. ebenfalls die Symptome der arthritischen Ophthalmie und zeigt bei dieser Darstellung ziemliche Aehnlichkeit mit Ph. von Walther. Bei diesem finden wir hauptsächlich erwähnt: die Neigung der Gefässe varicös zu werden. Ein blauer oft weissgrauer Ring ist in der entzündeten Sclera vorhanden, von Beer als Arcus arthriticus benannt. W. fasst diese Erscheinung als eine atrophierte Stelle der Sclera auf, die den Ciliarkörper hindurchschimmern lässt. Sehr häufige Folgekrankheit der arthritischen Ophthalmie ist das Glaukom. Ein weiteres Zeichen der arthritischen Ophthalmie ist nach W. oft ein spontaner Bluterguss in die Vorderkammer, der in geringer Quantität sich am Boden derselben ansammelt und allmählich resorbiert wird. Schmerzen in der Stirn, in der Schläfe und im oberen Augenlid und in der Oberkiefergegend sind vorhanden. Diese Schmerzen treten namentlich bei Witterungsänderungen auf und zwar meist schon einige Zeit vor dem Umschlag. Ein nicht constantes Symptom ist ein eigentümlicher aus mit Luftbläschen untermischter Thränenflüssigkeit bestehender Schaum am unteren Lidrand. Gichtisch erkrankte Augen neigen zu Glaukom. Die Jris soll nicht sehr häufig mitergriffen werden, jedoch ziemlich oft die Cornea; es sind arthritische Hornhautgeschwüre beobachtet. Nach W. ist Gicht häufig bei Leuten, die an Haemorrhoiden leiden.

Mackenzie ist der Ansicht, dass die Augengicht, wie die Gicht selbst weniger bei der ärmeren, schlechtgenährten Bevölkerung vorkommt, als vielmehr bei den Schlemmern und den sich üppiger nährenden „besseren Ständen.“ Er beschreibt eine gichtische Jritis und eine gichtische Corneitis. Als Symptome der 1. Krankheitsform führt er an: Starke Schlängelung und varicöse Dilatation der Gefässe in der Conjunctiva, wie Sclera. Schmutzig-grauviolette Verfärbung der Sclera, Thränenträufeln, Augenblinzeln, weisslich schaumige Flüssigkeit von talgigem Aussehen, die an den Wimpern und in den Augenwinkeln hängen bleibt, und die man leicht von der gewöhnlichen Sekretion der Bindehaut und der Meibom'schen Drüsen unterscheiden kann. Diese Flüssigkeit soll nach M. Natronurate enthalten und je mehr diese Urate im Urin zunehmen, desto geringer ist ihre Menge im Auge.

Auch M. betont das Vorhandensein eines bläulich-weissen Ringes am Rand der Cornea, jedoch nur an der temporalen und nasalen Seite, am Beginn der Erkrankung meist nicht immer vorhanden. Pupille bald weit, bald eng, je nach dem Empfindlichkeitsgrad der Netzhaut. Trübung und Unebenheit der Hornhaut, mit Ulceration im Centrum, welche in einem Fall so tief ging, dass eine „Cornealhernie“ entstand. Verkalkung der Linsenkapsel. Prickelnde, drückende Schmerzen um das Auge und das Gefühl, als ob etwas über die Gesichtshaut krieche, starke in die Schläfen und in die Kinnbacken ausstrahlende Schmerzen, oft constant, oft aussetzend; Thränenträufeln. Schmerzen in allen Gegenden des Körpers, bes. in den Gelenken; Kopfweh, Schwindel, Ausschlag der Haut, namentlich ein knötchenförmiger im Gesicht.

Prognose nach M. ungünstiger, als bei anderen Jritiden. Häufige Rückfälle, häufiger Ausgang in Erblindung, Neigung der Krankheit, sich auf Chorioidea und Retina fortzupflanzen.

Corneitis arthritica (nach Mackenzie). Symptome: Rauhheit und Trübung der Cornea, varicöse Dilatation der Gefässe, blau-weisslicher Ring am Rand der Cornea, fleckige Trübungen in der Cornea von grösserem oder geringerem Umfang; öfters partielle hintere Synechien; chronischer Reizzustand des Auges; Thränenfluss, starke Sehstörungen. Das Corneaepithel stösst sich manchmal ab, wie durch dazwischen tretende trübe wässerige Flüssigkeit abgehoben. Infolge eines leichten Ritzes in der Cornea sah M. eine heftige Keratitis bei einem Gichtiker auftreten. Bei einem Fall, indem M. die Cataractextraction vorgenommen hatte, trat nach 16 Jahren eine gichtische Corneitis mit Epithelablösung ein. —

In einer Sitzung der Clinischen Societät zu London am 14. Oktober 1870 berichtete Dr. Croft über einen alten Mann, der wegen Keratitis parenchymatosa zu ihm gekommen sei. Er versah sich in der Behandlung, bis er fand, dass sein Patient an rheumatischer Gicht litt. Er verordnete nun Jodkali und der Patient wurde gesund. Ein paar Tage später wurde ein Kind zu ihm gebracht, das an derselben Krankheit litt. Patient befand sich damals wohl, wurde aber kurze Zeit darauf von Rheumatismus befallen. Dazu teilte Dr. Greenhow einen Fall mit, der einen Mann betraf, der zweimal an dieser Krankheit gelitten hatte, die ohne Zweifel aus constitutioneller Gicht hervorgegangen war. Andere Schmerzen waren aus derselben Ursache vorhanden, aber die Krankheit hatte sich nie in einem acuten Anfall geäussert.

Ebstein schreibt in seinem ausgezeichneten Werke über die Gicht S. 115 u. ff.: Viel bestritten und teilweise in neuester Zeit bespottet sind die gichtischen Augenentzündungen. Lehrreich ist eine Beobachtung von Th. Leber, welcher eine eigentümliche Form von Conjunctivitis beschreibt, die zugleich mit Anfällen von Podagra bei einem Kranken sogar mit 2 aufeinanderfolgenden An-

fällen eintrat. Bis jetzt hat freilich die Diagnose auch dieser gichtischen Entzündungsformen lediglich die Aetiologie und der Heilerfolg gewisser antarthritischer Behandlungsmethoden eine Bedeutung, während die Formen der pathologischen Prozesse bis zur Stunde noch keine bestimmten, definierbaren Anhaltspunkte gibt. Aber sind wir in der Praxis beispielsweise mit einer Reihe syphilitischer Schleimhautentzündungen besser daran?

Uebrigens zweifelt Th. Leber auf Grund seiner Beobachtungen nicht an der Möglichkeit, dass die „echte" Gicht auch Iritis und sonstige Augenentzündungen veranlasst. Er beruft sich dabei auf eine Beobachtung, wo ein bedeutendes Glaskörperleiden bei einem schon längere Zeit an gichtischen Gelenkschmerzen und Harngries leidenden Patienten aufgetreten war, welches durch Gebrauch von Karlsbader Wasser und einer Schwitzkur erheblich gebessert wurde.

Von besonderem Interesse ist es, dass Mooren bei Kindern von Gichtikern in drei Fällen schwere angeborene Augenerkrankungen beobachtet hat, welche der gerade auf die Disposition des Auges für die Erkrankungen bei gichtischer Anlage hinweisen.

Schliesslich mag hier noch im Anschluss an die Besprechung der gichtischen Erkrankungen der Augen daran erinnert werden, dass durch Einverleibung von Harnsäure in die Kaninchenhornhaut pathologische Prozesse hervorgerufen werden können, welche sich stets als Infiltrate darstellten. Wie man die Harnsäure bei dem Experiment als Entzündungserreger betrachten muss, so wird man auch bei einer Gicht des Auges lediglich die Harnsäure als pathogenetisches Moment ansehen müssen."

Ein Versuch Ebsteins durch Einverleibung von Harnsäure Necrose der Cornea zu erzeugen misslang.

Přibram, der für das Eulenburg'sche Sammelwerk den Beitrag über die gichtischen Augenerkrankungen

geliefert hat, hat eine sehr sorgsame Zusammenstellung aller ihm bekannt gewordenen Publikationen ausgearbeitet, die ich hier nach der Ausgabe vom Jahre 1886 wörtlich folgen lassen will:

Von den im Zusammenhang mit Gicht beobachteten Augenaffektionen hat man seit alter Zeit das Glaukom in einen Causalnexus zu derselben gebracht. Galezowsky führt Conjunktivitiden, Keratitiden, Scleritiden, Iritiden, Cataracte und Chorioiditen an, ausserdem noch trockene Pityriasis, ein ähnliches Ekzem der Augenlider, sowie Oculomotoriuslähmungen. Während die Conjunktivitis nichts besonderes darbietet, beschreibt Galezowsky als Teilerscheinung der Gicht eine Keratite calcaire und Calcification der tieferen Epithellagen der Bowmann'schen Membran, die er in 10 Fällen in der Form einer durchsichtigen grauen oder graugelben verlängerten Zone wahrgenommen hat, welche sich ausschliesslich in der mittleren, horizontalen Partie der Cornea befand (bandförmige Keratitis). Die Scleritis bezeichnet er als eine gichtische Augenaffektion par excellence; die meist äusserst schmerzhafte Iritis ist exsudativ und gibt zu spärlichen, isolierten Synechien Anlass. Als fast pathognomonisch bezeichnet Galezowsky dabei einen Bluterguss in die vordere Kammer (Chaque fois, que vous verrez une Iritis haemorrhagique, cherchez la goutte). Der Verlauf ist in der Regel acut, Recidive häufig, die Dauer 1—2 Monate, die Exsudate resorbieren sich leicht. Hutchinson beschreibt eine besondere hereditäre gichtische Iritis junger Leute mit schleichendem Verlauf, meist einseitig beginnend, mit Opacität des Glaskörpers und zu Verlust des Sehvermögens führend. Bezüglich der Cataracte behauptet Garrod Harnsäure in der getrübten Linse von Gichtkranken gefunden zu haben. Die Cataractoperation bleibt jedenfalls bei Gichtkranken ein gefährlicher Akt, welcher nicht selten von Iritis, Cyclitis u. s. w. gefolgt ist. Eine geistreiche Erklärung

der Glaukomentwicklung bei Gichtkranken hat Lecorché gegeben. Hutchinson unterscheidet die Augenaffektionen bei Gichtkranken in solche, welche die acquirierte, humorale, renale Gicht begleiten, und solche, welche auf der Vererbung von Gewebsanomalien beruhen. Zu den ersteren rechnet er Conjunktivitis, Scleritis, Iritis recurrens und Retinitis haemorrhagica, zu den zweiten zerstörende Iritisformen, Cyclitis und gewisse Formen weicher Cataracte und manche Fälle von primärer Neuritis optica. Die ersteren treten acut auf, sind schmerzhaft, die letzteren haben einen besonders chronischen und bösartigen Verlauf. Die ersteren erfordern eine specifische gegen die Gicht gerichtete, die letzteren eine tonische Behandlung.“ —

Nettleship ist einer von den neueren englischen Schriftstellern über Augenerkrankungen, der ebenfalls genauere Details über das Vorkommen von gichtischen Erkrankungen des Auges gibt. Es heisst in seinem Handbuch der Erkrankungen des Sehorganes wie folgt:

„Gichtische Personen sind nicht selten der Gegenstand von oft rückfälliger Iritis, die nicht zu unterscheiden ist von derjenigen, die bei Rheumatismus vorkommt. Rheumatismus und Gicht scheinen oft so vermengt, dass es nicht immer möglich ist, jedem seinen richtigen Anteil an der Iritis zuzuweisen. Aber dass die an richtiger „Kalkgicht“ Erkrankten für recidivierende Iritis sehr empfänglich sind, ist unzweifelhaft. Es ist im Allgemeinen bei gichtischer Iritis mehr Neigung zu den heimtückischen Formen, als bei rheumatischer.“

Man glaubt allgemein, dass gichtisch Erkrankte oder Personen, deren nahe Verwandte an Gicht leiden, besonders leicht von Glaukom befallen werden; acutes Glaukom war in der That die Ophthalmia arthritica älterer Autoren. Retinitis haemorrhagica ist häufiger bei gichtischen Personen als bei anderen; sie kann einseitig oder doppelseitig sein und ist wohl zu unterscheiden von

der Retinitis albuminurica. Es wurde auch beobachtet, dass Kinder oder Abkömmlinge von gichtischen Personen, ohne selbst gichtisch zu sein, im beginnenden Mannesalter für eine heimtückische Form von Iridocyclitis disponiert sind, die oft zu ernsten Folgen führt; beide Augen können früher oder später in gleicher Weise ergriffen werden. Die Fälle scheinen seltener als sie wirklich sind wegen der Unmöglichkeit in vielen Fällen eine vollständige Familiengeschichte zu erhalten.

Mehrere verschiedene klinische Fälle können der grossen Gruppe von Krankheiten, die in diesem Buch unter dem Namen Iritis abgehandelt worden sind, beigereiht werden. Neben Fällen von reiner Iritis treffen wir solche von Cyclitis, in einigen Fällen mit erhöhter, in anderen Fällen mit verminderter Tension; bei anderen sind entweder die Sclera oder die Conjunktiva hauptsächlich berührt (echte rheumatische Ophthalmie ohne Iritis), eine 4. Gruppe, bei der der Schmerz ungewöhnlich stark ist, kann als von Neuralgie abstammend besprochen werden und die neuralgischen Fälle sind gekennzeichnet durch plötzliches Auftreten, kurze Dauer und grosse Häufigkeit.

In der grossen Mehrzahl der Fälle ist die Iris das Hauptquartier der krankhaften Vorgänge. Alle arthritischen Augenerkrankungen insgesamt haben starke Neigung rückfällig zu werden; sie befallen gewöhnlich nur ein Auge, obwohl meistens beide früher oder später erkranken, und sie alle werden durch die Witterungszustände beeinflusst, am gewöhnlichsten im Frühjahr und Herbst. —

An einer anderen Stelle heisst es:

Gicht ist wahrscheinlich die Ursache von einer Reihe von Fällen sowohl von acuter als chronischer heimtückischer Iritis. Es ist zweifelhaft, ob die Gicht oder der chronische Rheumatismus, an welchen einige Personen manchmal leiden, die Ursache von Iritis ist. In ihrer

Neigung zum Rückfall und besonders nur ein Auge befallend gleicht die gichtische Iritis der rheumatischen. Die Kinder von gichtischen Eltern sind gelegentlich empfänglich für eine sehr heimtückische und zerstörende Form chronischer Iritis mit Erkrankung des Corpus vitreum, mit Keratitis punctata und Glaukom.“ —

Auch Bull veröffentlichte 5 Fälle, die nach seiner Ansicht von Gicht abhängig waren. v. Michel hat darüber im Band XXIV des Nagel'schen Jahresberichtes referiert. Er schreibt dort folgendermassen:

B. veröffentlichte folgende Fälle als angeblich von Gicht abhängig.

1. 72jähriger Mann; Herabsetzung des Sehvermögens R. S. = $\frac{2}{5}\frac{0}{0}$, L. S. = $\frac{2}{2}\frac{}{0}\frac{}{0}$; beiderseits centrale Skotome, rechts in grösserer Ausdehnung; hochgradige Veränderung der Netzhautgefässe; Verminderung des Lumens der Arterien; weisser Saum entlang den Venen und Arterien; hochgradige, unregelmässige Erweiterung der Venen; gelblich-weisse Flecke in der Netzhaut und Oedem der Sehnervenpapille; Geräusche an der Aorta und Mitralis, atheromatöse Degeneration der peripheren Arterien. Urin ohne E. und Z. Die verordnete Karlsbader Kur hatte keinen Erfolg.

2. 45jährige Frau; niemals ein acuter Gichtanfall; periphere Linsentrübungen; Optikus rötlich, trüb und in seinen Grenzen verwischt; Arterien und Venen in ihrem Caliber vermindert und weiss umsäumt; Exsudatflecken in dem hinteren Pol, unregelmässig um die Macula lutea gruppiert; Geräusche an der Mitralis; geringe Mengen von E. im Urin. (Nach des Referenten Ansicht: Neuro-retinitis albuminurica).

3. 68jährige Frau. Aehnliche Veränderungen wie bei Fall 2.

Fall 4. 40jähriger Mann.

Ophth.: auf dem R. Auge Blutungen an dem Papillen-

rande; Netzhautarterien beiderseits von weissen Linien eingefasst; weisse Flecke an der Macula etc. Nach des Referenten Ansicht ist das ophthalmoskopische Bild charakteristisch für Neuroretinitis albuminurica, die um so mehr gerechtfertigt ist, als der Urin E. enthielt. Patient starb an einer Gehirnblutung. Die Sektion ergab, abgesehen von einer atheromatösen Degeneration der Basalarterien, Blutungen im r. Vorderlappen und im Corpus striatum. Eine Eröffnung der Bauchhöhle hat, wie es scheint, gar nicht stattgefunden, da nicht das geringste über die Beschaffenheit der Nieren erwähnt wird. Die mikroskopische Untersuchung der Netzhaut etc. ergab eine „Arterio- und Phlebosclerosis". Ausserdem fanden sich zahlreiche aneurysmatische Erweiterung der Venen.

5. 65jährige Frau. Beiderseits Papillen gerötet, Arterien und Venen von weissen Streifen umsäumt, um die Macula Exsudatflecken, im allgemeinen dieselbe Sache wie bei Fall 4, so ebenfalls Tod durch Apoplexia cerebri, Basalarterien atheromatös, ebenso die Netzhautarterien etc. Im Fall 4 und 5 waren auch die Chorioidealarterien atheromatös verändert."

Einen interessanten Fall von Keratitis hat Chevallereau bei einer 45jährigen Frau beobachtet, welche stark an Gicht litt. Diese gab sich durch runde 0,5 bis 2 mm grosse, weissliche Flecke zu erkennen. Sie befanden sich im centralen Teil der Cornea und lagen tief im Gewebe. Die vorgenommene Untersuchung ergab, dass es sich nicht um Bleiincrustationen handle, sondern um Ansammlung von Harnsäure.

Haltenhoff fand in 72 Fällen von Keratitis interstitialis diffusa häufig Arthritis als Begleiterscheinung. Vom sclerosierenden Hornhautinfiltrat gibt Dufour an, dass man oft vom Lithium salicylicum Nutzen gesehen habe.

Einen wertvollen Beitrag für unser Thema liefert auch Gowers in seinem Buch: „Die Ophthalmoskopie in der inneren Medicin.“ Er schreibt dort: Der Einfluss, den die Gicht auf das Entstehen von Nierenerkrankungen hat, macht sie zu einer bedeutenden, indirekten Ursache der bei Albuminurie auftretenden Netzhautaffektion. Es gibt aber noch andere Veränderungen des Augenhintergrundes, welcher mit mehr oder weniger Wahrscheinlichkeit auf einen gichtischen Blutzustand zurückgeführt werden müssen. Man sieht sie selten bei anderen, allgemeinen Leiden ausser bei Personen, die an Gicht leiden, so dass sie als Beweis für das Bestehen eines constitutionellen Zustandes wichtig sein können, der sonst vielleicht dunkel geblieben wäre.

1. Retinitis haemorrhagica. Die Häufigkeit, mit der die an dieser Affektion leidenden Personen gichtisch sind, wurde zuerst von Hutchinson hervorgehoben und dieser Einfluss scheint auch festzustehen, wenn er auch übertrieben worden ist. Die Extravasate können klein, flammenförmig und über den ganzen Fundus zerstreut sein. In der Regel sind sie nur auf einem Auge und zwar häufig im linken vorhanden. Die Blutungen können sich eine lange Zeit wiederholen. Hutchinson meint, dass sie auch bei jungen Individuen infolge von hereditärer Gicht auftreten können. Er meint, dass ihre Ursache eine Thrombose der Vena centralis retinae wäre, nach der, wie Michel gezeigt hat, ausgedehnte Blutungen eintreten können. Die Verstopfung der Vene ist aber wahrscheinlich nur sehr partiell, wenigstens in vielen Fällen, da man nicht so bedeutende nervöse Erscheinungen gefunden hat, als wenn die Thrombose ganz oder fast komplet wäre. Auch spricht die bekannte Tendenz zu wiederholten Blutungen für eine partielle Verstopfung, wie sie etwa durch allmähliche Bildung eines Wandthrombus an einer oder mehreren Stellen mit gleichzeitigen Ver-

änderungen in der Wandung zu stande kommen. Galezowsky hat auch Blutungen beschrieben, welche weisse „sklerotische Flecken hinterlassen und bei Gichtkranken vorkommen sollen.“

2. Retrobulbäre Neuritis. Wir wissen, dass eine spontane, auf eine Seite beschränkte Entzündung der Nervenstämme und der Plexus, die nach dem 30. oder 40. Jahre auftritt, selten eine andere Ursache hat, als Gicht. Eine derartige Neuritis bedeutet stets eine primäre Perineuritis. Das könnte zu der Ansicht führen, dass ein so zu Entzündungen neigender Nerv wie der Opticus häufig in dieser Weise affiziert würde, aber eine Entzündung seiner Scheide hinter dem Auge ist bei der gewöhnlichen Gicht seltener, als man denken sollte. Dagegen trifft man bei jüngeren Individuen, bei denen eine andere Ursache nicht zu finden ist, diese aber niemals fehlt, eine acute und subacute Entzündung an, eine Thatsache, die der von Hutchinson schon lange behauptete Zusammenhang mit hereditärer Gicht bestätigt. Das Charakteristische für diese Fälle ist die grössere Sehstörung, als sie den sichtbaren Veränderungen der Papille entspricht, die Tendenz zu unregelmässigen Defekten im Sehfeld und ferner die grosse Tendenz, auf andere Organe überzugehen und zwar nicht durch die Commissur, sondern als ein selbstständiger symmetrischer, pathologischer Prozess. Das spricht für eine allgemeine Ursache. Gelegentlich ist auch das Chiasma affiziert. Welcher Teil des Nerven erkrankt, ist in den einzelnen Fällen verschieden und dementsprechend auch die Sehstörung.

Wahrscheinlich beginnt die Affektion in einzelnen Fällen am Chiasma, so dass eine Compression durch einen Tumor vorgetäuscht wird Liegt der Prozess weit zurück, so können die Anzeichen der Entzündung im Auge fehlen oder sie können wenigstens nur sehr unbedeutend sein, doch tritt langsam Atrophie ein. Häufig bestehen grosse

Schmerzen, denn die betreffenden Personen neigen zu Neuralgien. In der Regel bleiben andere Orbitalnerven verschont, und dadurch unterscheidet sich diese Affektion von der rheumatischen Cellulitis und Perineuritis.“ —

Einen der ausführlichsten Berichte über die bei Gicht auftretenden Augenerkrankungen hat Duckworth zusammengestellt. Er hat dort alle ihm bekannt gewordenen Publikationen namentlich der englischen Litteratur verwertet. Ich bringe die einschlägigen Stellen wörtlich nach der deutschen Uebersetzung von Dippe.

„Vielfach nimmt man eine gichtische Iritis an, die besonders hartnäckig und leicht wiederkehrend sein soll. Sicherlich sind Gichtkranke mehr als andere Leute zu Glaukom geneigt, namentlich Frauen während der Schwangerschaft und nach der Menopause.“

Hutchinson hat Fälle von haemorrhagischer Retinitis beschrieben. H. Retinitis, meist auf einem Auge plötzlich auftretend, ist von der Retinitis albuminurica leicht zu unterscheiden. Man sieht zahlreiche kleine, flammenförmige Blutungen oder mehr punktförmige mit gezackten Rändern; die auffallend weissen Exsudate der Retinitis albuminurica fehlen fast vollständig. Die Venen sind erweitert und zeigen infolge von Blutungen in ihren Scheiden keine scharfen Contouren; die Arterien sind eng. Unter 15 von Hutchinson beobachteten Fällen betrafen 11 Männer, 4 Frauen; der jüngste Kranke war 44, der älteste 72 Jahre alt; 7 hatten das 60. Lebensjahr überschritten. 6 der Kranken litten sicher an Gicht, 4—5 höchst wahrscheinlich. In 10 Fällen war nur ein Auge, in 5 Fällen waren beide ergriffen. Ja über einem Drittel der Fälle bestand gelegentlich Albuminurie ohne Oedeme.

Wie Hutchinson bemerkt, kann man diese Fälle von anderen bei Nephritis und Diabetes vorhandenen Retinitiden nicht scharf trennen, da die Nieren bei Gicht so ausserordentlich häufig miterkrankt sind. Charakte-

ristisch sind das Erkranken nur eines Auges (häufiger des linken), die zahlreichen flammenförmigen Blutungen und das Fehlen der weissen Exsudate. Rückfälle kommen auch nach langen Pausen noch vor.

Sehr wichtig sind die Beziehungen der Blutgefässe zu dieser Retinitis. Hutchinson meint, dass venöse Stauungen und Thrombosen das wesentliche sind, während die Arterien frei bleiben. Diese Auffassung stimmt mit dem allgemeinen Einfluss der Gicht auf die Blutgefässe gut überein und erklärt Verlauf und Erscheinungen am besten. Die Blutungen möchte ich den Conjunktivalhaemorrhagien, dem Nasenbluten und dem Bersten kleinerer Gefässe an anderen Orten an die Seite stellen, wie man es bei Gichtkranken so häufig sieht.

Hutchinson hat auch häufige Jridocyclitiden mit Sekundärglaukom bei jüngeren Mitgliedern gichtischer Familien beobachtet. Conjunctivitis, Episcleritis, Scleritis bei Gicht sind wiederholt beschrieben.

Nettleship berichtet über 2 Fälle von rückfälliger Entzündung in der Orbita, wahrscheinlich gichtischen Ursprungs. Der eine Kranke war ein 44jähriger Mann, der seit 12 Jahren jährlich 2 Gichtanfälle hatte und 7 Jahre vorher bereits Chemosis und acute Orbitaperiostitis durchgemacht hatte. Bei dem anderen 35jährigen Kranken handelte es sich um doppelseitige Orbitacellulitis mit vorübergehender Entzündung der Iris. Bei beiden Kranken waren die Augäpfel vorgetrieben, Lider und Conjunktiva waren gerötet und geschwollen. Das Leiden dauerte etwa 3 Wochen und ging in vollständige Genesung aus. Das Sehen war gestört, ob durch Versagen der Accomodation oder durch Miterkrankung des Nerv. opt. blieb zweifelhaft.

Critchett sah Vereiterung eines Augapfels bei einem Manne mit chronischer Gicht.

Garrod fand zweimal in der Conjunktiva harnsaure Concremente.

Brudenell Caster hat darauf aufmerksam gemacht, dass die Entzündungen der Iris oder der Hornhaut bei Gichtkranken eine ausgesprochene Neigung haben, sich auf die vordere Gefässzone in der Umgebung der Cornea festzusetzen. Er meint, dass das, was man „rheumatische Ophthalmie“ nennt in der Mehrzahl der Fälle nichts anderes ist als eine subacute remittierende Glaukomform. Das besondere liegt nur darin, dass eben die „arthritisch“ beanlagten Individuen an dieser Form besonders erkranken.

Hutchinson glaubt „gichtische“ Neuritis optica gesehen zu haben, die Sache ist aber zweifelhaft.

Stephan Paget berichtet über einen Kranken, der seit 23 Jahren an Gicht gelitten und eine mehrmals wiederkehrende Entzündung des r. Auges durchgemacht hatte. Schliesslich entstand acute Eiterung, die Sclera wurde perforiert, die Linse fiel heraus, der bulbus schrumpfte zusammen.

Brudenell Caster behauptet, dass sehr oft Sekretverhaltungen in den Meibom'schen Drüsen mit Reizung der Conjunktiva bei Gichtkranken vorkommen. Das erhaltene Sekret wird durch Kalkbeimengungen besonders schädlich.

Die kleineren Arterien haben oft verdickte starre Wände, namentlich die des Gehirns; daher, zumal der hypertrophische l. Ventrikel das Blut mit grosser Gewalt hineinpresst, die häufigen Apoplexien. Zweifellos ist die Arteriosclerose, ganz abgesehen von der meist gleichzeitig vorhandenen Schrumpfniere, bei Gichtkranken und in gichtischen Familien besonders häufig. Aneurysmen sind bei Gichtkranken, ebenso wie Gangrän infolge von Embolie oder Thrombose selten.

Die Capillaren sind oft verdickt und brüchig; daher die häufigen Blutungen und Ekchymosen in der Blase, in den Nieren, der Conjunktiva etc.

An den Venen findet man bei Gicht besonders häufig Phlebitis, Thrombose, varicöse Erweiterung.

Walter beschreibt einen Fall von leichter Iridocyclitis serosa, der noch besonderes Interesse dadurch bietet, dass eine auffallende Besserung durch eine anti-gichtische Behandlung erzielt wurde. Dieselbe wurde experimenti causa auf eine Andeutung Eversbusch's hin (s. u.) eingeleitet und die Erfahrung scheint allerdings für die dort ausgesprochene Ansicht zu sprechen. Selbst wenn späterhin ein Recidiv aufgetreten ist, so ist es doch nicht ausgeschlossen, dass man durch länger fortgesetzte oder öfters wiederholte Kuren auch dieser unliebsamen Störung Herr werden kann.

„Im Anschluss hieran möchte ich noch einer mir mündlich mitgeteilten Beobachtung meines Kollegen Dr. Rabinowitsch Erwähnung thun. Derselbe beobachtete bei einem seiner Verwandten, der an ausgesprochener Gicht leidet, dass nach längerem Aussetzen des Piperazins asthenopische Beschwerden bei der Nahearbeit auftraten, die sofort wieder verschwinden, sobald Patient einige Tage die Cur gebraucht hat. Diese Beobachtung deutet auf einen Zusammenhang zwischen Harnsäure-Diathese und Sehorgan hin, wenn sich auch die Art der Asthenopie meiner Beurteilung entzieht."

Endlich möchte ich noch den Vortrag des Wiener Ophthalmologen Bergmeister, gehalten bei Gelegenheit der 66. Versammlung deutscher Naturforscher und Aerzte in Wien 1894, erwähnen. B. berichtete dort über 4 Fälle von Trübungen der Linse bei verhältnismässig jungen Individuen. 3 der Patienten standen in den Vierziger Jahren, 1 Patientin war 17 Jahre alt. Es handelte sich in allen Fällen um feinste, punktförmige Trübungen am hinteren Pol, und das interessante dabei ist, dass bei allen 4 Fällen das Bestehen einer harnsauren Diathese aus der Urinuntersuchung festgestellt wurde. Eine anti-arthri-

tische Behandlung hatte in 2 Fällen einen ausgezeichneten Erfolg, die Trübungen verschwanden, bei 2 anderen Fällen trat wenigstens eine Besserung des Allgemeinbefindens ein, wenn auch der lokale Prozess weiterschritt.

Zum Schlusse lasse ich zwei Fälle folgen, die in der hiesigen Universitäts-Augenklinik beobachtet und behandelt wurden. In beiden Fällen wurde eine gichtische Allgemeinerkrankung vermutet, und diese Vermutung durch den Erfolg der auf ihr basierten Therapie bestätigt, die beiden Fälle dürften daher mit Recht ihren Platz hier finden.

1. Fall. Herr C. H. Anamnestisch ist wichtig, dass die Mutter des Patienten mit Rheumatismus stark behaftet war, und am grauen Staar litt. Herr H. selbst litt vor seiner Augenerkrankung an Podagra und wurde durch Schmerzen in den Mittelfingern belästigt.

Der Befund war bei Herrn H. folgender: (cf. Fig. 1)

Linkes Auge völlig normal. Rechtes Auge: V. c. $^2/_{60}$; liest Wolffberg X.

In der Linse im temporalen Sektor des Aequators, vornehmlich nach oben hin 4 unregelmässig stäbchenartig gestaltete Trübungen, zwischen denen sich die Linse mehr staubförmig getrübt erweist. Auch nach abwärts von der untersten stabähnlichen Trübung ein unregelmässig wolkiges Konglomerat von einzelnen Trübungen. Bei stärkerer Senkung des Blicks nach rechts unten gewahrt man eine bei durchfallendem Licht schwärzliche, in der Mitte etwas gelichtete Trübung.

Bei Betrachtung des Pupillargebietes mit einem stärkeren Convexglas entdeckt man unfern vom hintern Pol und etwas nach oben und aussen von ihm gelegen zwei spitz dreieckig gestaltete mit den nachbarlich gelegenen nahe bei einander liegende Trübungen, ebenso feine punktförmige nach oben vom Pol.

Der Glaskörper ist frei von geformten Elementen.

Ueber die Netzhaut zerstreut finden sich kleine Hämorrhagien, radiär wie die Netzhautgefässe gelagert und meistenteils in der Nähe der grösseren Gefässe. Zwei Hämorrhagien sitzen zwischen Macula und Papille. Die Macula selbst ist durch keine Blutung betroffen.

Patient befand sich von 17. Mai 1894 mit 22. Juni 1894 in der hiesigen Augenklinik. Die Behandlung war im wesentlichen eine diätetische, und der Erfolg insoferne befriedigend, als keine weitere Verschlechterung der S. eintrat. Ein Jahr später stellte Patient wieder vor mit folgendem Befund:

R. A. Glaskörper und Linse von gleicher Beschaffenheit wie oben. Ophthalmoskopisch konnte Prof. Eversbusch folgende Veränderungen nachweisen.

Der Sehnerveneintritt zeigt im allgemeinen eine bläulich-weissliche Färbung, dabei tritt an dem mässig excavierten Teil desselben die Tüpfelung der Lamina cribrosa scharf hervor, ohne dass indessen das bindegewebige Gerüstwerk derselben nennenswert verbreitert erscheint. Während der temporale Teil der Papille scharf gegen die angrenzende Chorioidea durch einen ziemlich scharf linear begrenzten weissen Saum (Scleroticalring) abgegrenzt erscheint, ist der Uebergang an dem nasalen Papillarumfang trotz der weiter zu beschreibenden atrophischen Zone am Sehnervenumfang an der Aderhaut nicht scharf ausgesprochen, ohne dass man indessen von einer eigentlichen Trübung des Netzhautgewebes sprechen könnte.

Bei genauerer Besichtigung im aufrechten Bild ergibt sich, dass die vorerwähnte weissliche Färbung des Sehnerveneintritts vornehmlich im äussern Sektor vorhanden ist, während die an denselben nasal anschliessende Partie doch einen schwach rötlichen Schimmer darbietet. Uebrigens ist die deutliche Wahrnehmung nicht unerheblich erschwert durch die Trübung der pericentralen Teile der Linse.

Die Netzhautgefässe weichen bezüglich ihrer topographischen Anordnung im allgemeinen nicht vom regelmässigen Bilde ab, indessen zeichnen sich besonders an den Arterien eine Reihe durch zum Teil sehr erheblichen Veränderungen sowohl hinsichtlich der Beschaffenheit der Wandung als der Lumenbreite aus. So ist vor allem auffällig, dass die nach unten verlaufende Arterie, die nasal und etwas nach oben von der Vene gemeinschaftlichen Ursprungs mit der nach oben hinziehenden Arterie entspringt, im Gegensatz zu dieser letzteren ungewöhnlich dünn kalibriert ist, bez. ist auffällig, dass sie unterhalb von der Stelle, wo sie die V. nas. inf. überkreuzt, wieder etwas breiter wird, um alsbald wieder und zwar wiederum an einer Stelle, die überbrückt wird von einem nach unten verlaufenden Ast der V. temp. inf., gleichsam spitzwinkelig aufzuhören, bez. überzugehen in einen weisslichen Narbenstrang, der von ungefähr ein Fünftel Papillenlänge in seiner Mitte eine ganz zarte rote Blutsäule durchschimmern lässt. Jenseits dieser weisslichen Stelle, die übrigens rechts und links an ihrem unteren Ende zwei Pigmentklümpchen zeigt, wird das Lumen dieser Arterie wieder sichtbar, wenn auch nur als ungewöhnlich dünner, feiner, doppelt konturierter Strang, hinter dem anscheinend in der Chorioidea ein unregelmässig gestalteter weisslicher Flecken sichtbar wird. Etwas unterhalb dieser Stelle findet eine Teilung der Arterien in zwei Unteräste statt, deren einer nach unten und etwas nach aussen verläuft, während der andere den Hauptstamm der V. temp. inf. überbrückend sich zwischen diesem und einem temporalen Seitenast derselben unten und aussen verbreitet.

Auch die von der A. temp. inf. unweit der ampullenartig verdickten Stelle nahe ihrem Ursprung nach unten aussen verzweigte Verästelung ist sehr verengt und zeigt auch in ihrem papillaren Verlauf etwa bis zum untern äussern Sehnervenrand hin eine deutliche weisse Ein-

scheidung zu beiden Seiten, die sich allmählig zuspitzend am Rand der Papille verliert. Jenseits dieser Stelle wird das Arterienrohr wieder breiter, um sich nach Ueberbrückung der später zu würdigenden weissen Zone um den temporalen Umfang des Opticus den Blicken zu entziehen. Dabei macht es den Eindruck, als ob dieses sichtbare Gefässstück an seinem Anfang und Ende etwas breiter wäre. Endlich ist der vor der V. nas. inf. hervorkommende Arterienast in seinem papillaren Verlauf etwas verschmächtigt, während der retinale Verbreitungsbezirk nennenswerte Anomalien nicht erkennen lässt. Ob die nach oben von der A. temp. inf. gelegene unregelmässig wellig verlaufende Gefässverzweigung, die sich alsbald gegen die Macula lutea hin begibt, retinalen Ursprungs ist, bezw. ob sie sich macularwärts von dem erwähnten Arterienast abgliedert, ist mit Bestimmtheit nicht zu sagen.

Ebenso verschleiert ist der Ursprung eines äusserst dünnen Gefässfadens, der zwischen V. temp. inf. und annähernd parallel mit ihr und der vorher erwähnten A. temp. inf. nach unten verläuft.

Was den Verlauf der nach oben sich verbreitenden Arterien angeht, so weist die A. temp. sup. vor ihrer dichotomischen Verzweigung abgesehen von einer leichten Einengung des Rohrs unmittelbar vor der Zerspaltung und abgesehen von einer matteren Beschaffenheit des centralen Gefässreflexstreifens, — es sieht so aus, wie wenn sie in Tüllgewebe eingehüllt wäre — nichts abnormes auf. Hingegen ist an der Fortsetzung des Arterienrohrs, an der Stelle, wo sich die A. nas. sup. abzweigt, eine leichte Einschnürung des Rohres, bez. eine Wandverdickung zu gewahren, die sich auch auf den Anfangsteil der A. nas. sup. auf eine ein Zehntel Papillenbreite lineare Ausdehnung erstreckt. Um bei letzterem Gefäss zunächst zu bleiben, so hebt sich dasselbe als ebenfalls verengtes und unregel-

mässig kalibriertes Rohr von blassrötlicher Färbung auf der weisslichen Unterlage ziemlich deutlich ab; des weiteren zeigt die Arterie beim Uebergang auf die Chorioidea noch eine kleine Strecke weit (ein Siebentel Papillenbreite) eine deutliche weisse Einscheidung und leichte Kaliberverengung, von da ab ist dagegen das Arterienrohr anscheinend unverändert.

Die von der A. ret. sup. sich nach oben aussen abzweigende Verästelung, die sich praesentiert als die eigentliche direkte Fortsetzung der oberen Hauptarterie, ist ebenfalls extrapapillar auf eine papillenlange Entfernung hin deutlich von weisslichen Strängen eingesäumt; auch ist der centrale Gefässreflexstreifen an dieser Stelle ungewöhnlich scharf und von leicht rötlicher Färbung. Dabei macht es den Eindruck, als ob einzelne Stellen des centralen Gefässreflexstreifens einen ungewöhnlichen Silberglanz darböten (fettige Entartung der Gefässwandung). Im übrigen ist der Verlauf an der Peripherie anscheinend ein normaler.

Was die Venen angeht, so ist auffällig, dass die nach unten hin verlaufende Vene in ihrem papillaren Abschnitt ungewöhnlich verengt ist, was um so deutlicher auffällt, als die in sie einmündende V. temp. inf. ein sehr starkes Kaliber darbietet. Eine ähnliche Erscheinung, wenn auch nicht in dieser Deutlichkeit und Mächtigkeit zeigt sich an dem ampullenartigen Eintritt der V. temp. sup. und der Eintrittstelle der V. nasalis sup. in dieselbe. Sonstige nennenswerte Veränderungen ausser der etwas dunkleren Färbung der Venen, von der es nicht mit Sicherheit zu entscheiden ist, ob sie bereits ausserhalb der physiologischen Breite liegt, bieten die Venen nicht dar.

Der Opticuseintritt ist an fast seinem ganzen Umfang ausgenommen eine kleine Stelle oben und aussen umsäumt von einem Halo, der ihn bis auf eine kleine ein Fünftel papillenbreite Stelle umfasst. Am weitesten ist

diese Zone nasal, hier etwa halb papillengross, während sie temporal etwa ein Sechstel bis ein Siebentel Papillenbreite besitzt. Diese Zone zeigt u. a. ein netzförmiges Gefüge, in dem unregelmässig mit einander anastomosierende Faserzüge abwechseln mit graurötlichen Gebilden. Thatsächlich sind auch in diesem ganzen peripapillaren Bezirk zahlreiche anscheinend z. T. stärker kalibrierte unregelmässig korkzieherartig gewundene Venen sichtbar, die sich z. T. in das Aderhautgewebe fortzusetzen scheinen. Namentlich sind diese stärkeren Gefässverzweigungen vorhanden oben innen, unten innen und aussen. Auch macht es den Eindruck, als ob diese geschlängelten Ramifikationen namentlich im nasalen Bezirk unter einander kommunizierten; ferner sind die unten und innen verlaufenden Gefässramifikationen an einzelnen Stellen von feinen Pigmentkörnchen bedeckt. Eine direkte Beziehung dieser Gefässverzweigungen zu denen der Retina, etwa in Gestalt eines cilioretinalen Astes ist nicht zu konstatieren.

Endlich sieht man in der Gegend der Macula lutea — ob in der Chorioidea oder in der Retina selbst gelegen, ist mit Sicherheit nicht festzustellen — querovale Pigmentkonglomerate von Papillenbreite und halber Papillenhöhe. Diese nicht gleichmässig dicht machen vielmehr den Eindruck, als ob auf der heller grundierten Aderhaut unregelmässig schwärzliches Pigment aufgestreut sei. Dabei sind neben dieser Stelle nach oben und innen noch weitere Pigmentherde zu gewahren. Der erste grössere Pigmentherd ist wie die kleinfleckige Pigmentierung von den umgebenden Pigmentepithelpartien deutlich geschieden durch einen gelb-rötlich aussehenden Saum, der gleichsam wie eine Demarkationslinie die Augengrundmitte gegen die Peripherie abschliesst. Auffällig ist endlich neben einer stärkeren Kalibrierung einer von oben aussen zur Macula ziehenden Vene ein spitzeiförmig gestalteter rötlicher scharf begrenzter Fleck, der infolge seiner Konstanz wohl

nicht anders als aneurysmatische Ausdehnung der Vene aufzufassen ist.

L. A. Ausser einigen zarten punktförmigen Trübungen namentlich besonders am Aequator im temporalen und untern Teil desselben und ebensolchen Trübungen punkt- bezw. strichförmiger Art oben u. nasal, zeigen die brechenden Medien keine besonderen Veränderungen.

Der eigentliche Augenhintergrund gewinnt dadurch ophthalmoskopisch besonderes Interesse, als im Gegensatz zu der blassen Papille rechts die linke Papille relativ gerötet erscheint. Vor allen Dingen ist beachtenswert die starke Füllung der Venen und die lebhafte Pulsation derselben, die sich auf alle in der Papillenpforte sichtbaren Aeste derselben erstreckt. Bezüglich der Verteilung der Venen ist vor allen Dingen bemerkenswert die Thatsache, dass die nach oben hin sich verzweigenden Venen ihr Ende finden in einem Gefässstamm, der nach abwärts verläuft, von der nach oben nasalwärts verlaufenden Arterie überbrückt wird, um sodann spitzwinkelig nach oben aussen zu verlaufen und hier in Gestalt eines dunkelroten Knopfes zu verschwinden. Dieses spitzwinkelige Stück wird ebenfalls von der A. temp. bedeckt und ist besonders bemerkenswert, dass die nasal und temporal von der Ueberbrückung gelegenen Stellen dieses Anfangsteiles der V. sup. rhytmisch jeweils als dunkelrote Punkte hervortreten, bezw. jeweils erblassen.

Der Opticus erscheint besonders rot im nasalen Abschnitt, aber auch der dem Grundton nach weissliche temporale Abschnitt zeigt infolge ungewöhnlich starker Entwicklung der dort verlaufenden venösen Verzweigungen einen rötlichen Schimmer. Ferner macht es den Eindruck, als ob der Papillenbreitendurchmesser links etwas zurückstände gegen rechts. Auch auf diesem Auge ist die Papille umsäumt von einem weisslichen Bindegewebsring, der namentlich wiederum temporal besonders scharf her-

vortritt, und des weitern mit einer pigmentierten rund gegen den Chorioidealanfang sich mehr oder weniger scharf absetzenden atrophischen Sichel des Aderhautgewebes, die namentlich temporal besonders breit dimensioniert ist (schätzungsweise ein Fünftel Papillendurchmesser). Auch auf diesem Auge treten im weisslichen Bezirk neben grauschwärzlichen Pigmentierungen einzelne feine Gefässramifikationen zu Tage, die sich zum Teil im Stroma der Chorioidea zu verlieren scheinen. Im übrigen zeigen weder Arterien noch Venen auffällige Besonderheiten in Bezug auf das Verhalten der Wandungen.

In der Macula lutea sind nach abwärts ebenfalls einige feine Pigmentkörnchen sichtbar.

2. Fall. Frau P. Gichtische und rheumatische Erkrankungen kamen bei den Eltern der Patientin nicht vor. P. selbst litt zeitweilig an rheumatischen Schmerzen muskulären Sitzes, dagegen konnte bei einer Tochter der Patientin mit Sicherheit Gicht nachgewiesen werden. Auch ergab die Untersuchung des Urins bei Frau P. einen reichen Gehalt an Uraten und freier Harnsäure. P. bückte sich gelegentlich der Obsternte im Jahre 1893 rasch zu Boden und merkte, als sie sich wieder aufrichtete, dass sie auf dem rechten Auge nicht mehr sehen konnte. Sie will aber bereits einige Wochen vorher gefühlt haben, dass die Sehkraft auf dem rechten Auge abgenommen habe.

Patientin begab sich in die hiesige Augenklinik. Es wurde eine Herabsetzung der S. auf dem rechten Auge auf Erkennung der Finger in 1 m Entfernung festgestellt. Als Grund der Amblyopie ergab sich bei der Spiegeluntersuchung das typische Bild einer Retinitis apoplectiformis bezw. der Thrombose der Centralvene. Die Netzhautvenen erscheinen strotzend gefüllt, namentlich die obere. Von der oberen nasalen Vene ist überhaupt nichts zu sehen, da der obere nasale Netzhautbezirk von ausge-

dehnten Hämorrhagien bedeckt ist, die sich auch über die Sehnervenscheibe erstrecken.

Die Behandlung war wiederum diätetisch, da Prof. Eversbusch besonders mit Rücksicht auf den obenerwähnten Harnbefund eine gichtische Allgemeinerkrankung vermutete. Es trat wie im vorigen Falle eineAufsaugung der Blutungen ein. Damit ging Hand in Hand eine Zunahme der centralen Sehschärfe. Auch das Gesamtbefinden der Patientin war ein besseres, seitdem sie die ihr verordnete Lebensweise durchführte.

Im Mai 1895 konnte Professor Eversbusch folgenden Befund feststellen. (cf. Fig. 2)

Die centrale Sehschärfe beträgt auf dem rechten Auge nach Correction mit — 2 s. = $^6/_{12}$. In der Nähe wird Wolffbg. I gelesen.

Die vorderen Teile des rechten Auges sind normal, in den Randteilen der Linse werden zahlreiche, feinste, punktförmige Trübungen sichtbar, ausserdem liegt in der Mitte des Glaskörpers (annähernd der Achse des Centralkanals entsprechend) eine membranöse Trübung in der Form am besten vergleichbar mit einem schlechtgeschriebenen, lateinischen T. Der wagrechte Teil des Buchstabens tritt besonders scharf hervor und ist an seinen beiden Enden nach oben umgekrempelt. Der viel zarter erscheinende senkrechte Teil des Buchstabens verliert sich allmählich in seiner zarten, netzförmigen Trübung, die unregelmässig oval begrenzt dem unteren, wagerechten Strich des Buchstabens entspricht.

Diese Trübung behindert das genauere Erkennen der Einzelheiten am Augenhintergrund etwas. Immerhin lässt sich mit einiger Sicherheit folgendes Bild entwerfen:

Die Papille ist unregelmässig längsoval gestaltet, hat nur oben scharfe Grenzen, während der temporale und besonders der nasale Rand nur undeutlich kontouriert erscheinen. Nach unten und aussen setzt sich an den Seh-

nerven - Eintritt ein unregelmässig convexe, weissliche Sichel an, die an ihrer breitesten Stelle (gerade nach unten und aussen) etwa ein Drittel Papillendurchmesser misst. Die Papille ist mässig ausgehöhlt derart, dass der Grund gegenüber dem Rande ein 1 D stärkeres Concavglas zur genaueren Besichtigung erheischt.

Ungemein bemerkenswert ist der Verlauf und die Kalibrierung der Opticus Gefässe. Was zunächst die Arterien anlangt, so weist die nach oben und aussen verlaufende Arterie a in Lumen und Wandungen keine auffälligen Anomalien auf, ebenso wie die nach unten hinziehenden Arterien, nebst ihren Verästelungen. Gerade an der Stelle, an der der untere Centralarterienast aus der Papillensubstanz herauskommt, ist eine unregelmässig annähernd X förmig gestaltete, bläulichweisse Auflagerung vorhanden, die sich über den Ursprung dieser Arterien wie über den unteren Ast der Centralvene hin wegspannt, in der Art, dass man meint, die Arterie und noch mehr die Vene seien einem Drucke ausgesetzt Letztere pulsiert stark, bevor sie unter dem unteren äusseren Schenkel der X förmigen Membran verschwindet, während die Pulsation der übrigen Venen nicht so stark sichtbar ist.

Die arterielle Natur der mit b bezeichnenden Gefässschlinge ist sichergestellt, denn es lässt sich bei näherem Zusehen das obere nasale Ende der Schlinge c mit Sicherheit in den Anfangsteil der erwähnten, oberen temporalen Arterie verfolgen, die sich derart um die temporale, obere Vene herumschlingt, dass sie scheinbar aus dem nasalen Abschnitt der Papillensubstanz zu entspringen scheint. An der Stelle der Kreuzung der Arterie mit der Vene verliert sich auch der obere temporale Schenkel der bereits erwähnten X förmigen, membranösen Auflagerung.

Zwischen der nasalen Verästelung der oberen Vene und der oberen nasalen Vene, liegt ein ungewöhnlich

starkverdünntes Gefässrohr mit sklerosierten Wandungen des bei seinem Eintritt in die Papille in einen dreieckig, weisslichen Fleck eintritt. Dieser hängt mit einem linienförmigen, weissen Strich mit dem nasalen Schenkel der X förmigen Membran zusammen, nasal von welchem sich das Gefässrohr in der Papillensubstanz verliert.

In den peripheren Verästelungsbezirken dieses Gefässrohrs erscheint das Netzhautgewebe leicht verwachsen.

Sehr interessant ist das Bild und der Verlauf der Netzhautvenen. Alle sind sie prall gefüllt, gleichmässig vor allem die vena retinalis inferior und die zu ihr hinziehenden Sammeläste. Diese Verzweigungen zeichnen sich den oberen Venen gegenüber durch ein gleichmässiges Kaliber aus. Namentlich jenes Venenrohr, das aus zwei Aesten oben und aussen entsteht, ist unmittelbar nach Vereinigung dieser Aeste ungewöhnlich dick kalibriert, um sich gegen die Papille zu in welliger Configuration und stets schwankender Weite zu verschmächtigen, ohne dass man in der Lage ist eine nenneswerte Veränderung in den Wandungen festzustellen. Diese eigentümliche Gestalt der oberen temporalen Vene ist um so auffälliger, als ihr nach oben verlaufender Nebenast eine ziemlich gleichmässige Kalibrierung aufweist.

Am interessantesten gestaltet sich die Endausbereitung der oberen, nasalen Vene. Es zweigt sich nämlich unweit der Stelle, an welcher sich die Vene unter dem nasalen, oberen Schenkel der X förmigen Membran verliert ein Gefässkneuel ab, der in der Papillarsubstanz verschwindet. Dabei bleibt es unausgemacht, wohin sich das Endstück (d) der Vene begibt, bezw. ob es eine gemeinschaftliche Verbindung hat mit dem welligen Gefässkneuel. Ebensowenig vermag man mit Sicherheit zu entscheiden ob dies untere Ende des eigenartigen Gefässkneuels (e), das sich unter dem unteren nasalen Schenkel der X förmigen

Membran verliert nicht das Endstück der oberen Netzhautvene darstellt.

Endlich hat man den Eindruck, als ob sich ein feines Gefässnetz im nasalen Teil der Papille unmittelbar über dem Endstück des Kneuel (e) ausbreite.

Der übrige Augenhintergrund bietet abgesehen von stärkerer Täfelung, keine Besonderheiten.

Auf dem linken Auge sind die brechenden Medien unversehrt. Am Augenhintergrunde ist eine dunklere Färbung der Venen und eine leichte Verschmälerung der Netzhautarterien bemerkenswert. Vielleicht ist die capillare Rötung namentlich in den temporalen Randteilen des Sehnerven als pathologisch zu betrachten.

Die Sehschärfe ist links nach Correktion mit — 2 s = $^6/_6$. In der Nähe wird WI gelesen.

Eine kritische Durchmusterung der angeführten Berichte und Referate und unserer beiden Fälle ergibt in überwiegender Mehrzahl der Fälle einen Einfluss der Gicht auf das Zustandekommen der beschriebenen Augenaffektionen. Zum Teil ist derselbe ganz sicher. Ich verweise auf Garrod, der in der staarig getrübten Linse Harnsäure fand, sowie auf Chevallereau, der über Harnsäureincrustationen in der Cornea berichtet. Ich berücksichtige die Fälle, in denen ein acuter Gichtanfall über die Natur des bestehenden Augenleidens Aufschluss gab und die Fälle, in denen sich dem Gichtanfall eine Augenerkrankung beigesellte; und endlich seien die Fälle erwähnt, bei denen eine antarthritische Behandlung nicht nur wesentliche Besserung, sondern auch des Allgemeinbefindens des lokalen Leidens hervorrief. Letztere haben natürlich eine beschränktere Beweiskraft, da sich die Gicht nicht solch spezifischer Behandlungsmethoden erfreut, dass ein Verschwinden oft zweifelhafter Symptome auf die Behandlung hin schon immer völlig genügte, die Diagnose ex juvantibus zu stellen.

Immerhin ist es auffällig (wie sich auch in den Fällen Bergmeister's zeigt), dass gewisse Augenaffektionen von der anti-arthritischen Behandlung so günstig beeinflusst werden. Ich möchte kurz bemerken, dass schon im Jahre 1893 in seiner Festrede zur Einweihung der neuen Augenklinik in Erlangen Professor Eversbusch auf eine richtige Regulierung der Körperernährung als Hauptmoment bei der Behandlung gewisser lokaler Erkrankungen des Auges hingewiesen hat. Auch ist für E. kein Zweifel, dass frühzeitige Behandlung der glaucomatösen Symptome mittelst einer krankhafte Uratbildung beseitigenden oder in anderen Fällen mittelst einer wirklich roborierenden Diät viel bessere Heilresultate aufweist als jede lokal arbeitende Therapie. Auch die allerersten Anfänge des Altersstaares hat E. unter derartigen Verordnungen völlig verschwinden sehen.

Auch stärkere Trübungen in der Linse jugendlicher Personen, gehen zuweilen bei richtiger diätetischer und diaphoretischer Behandlung zurück und ist deshalb auch hier die Vermutung am Platze, dass es sich um eine Constitutionsanomalie als Ursache gehandelt habe.

Was das Abnehmen der Linsentrübungen im einzelnen Fall betrifft, so lässt es sich natürlich nicht immer mit Sicherheit behaupten, die Trübung ist so und so viel kleiner geworden, aber es ist in dieser Beziehung beweisend der positive Ausfall der Sehprüfung, wenn sie unabhängig vom Beleuchtungskoëffizienten vorgenommen, eine erhebliche Besserung zeigt. Was die Behandlung der übrigen bei uratischer Diathese auftretenden Augenkrankheiten anlangt, so ist auch hier die erste Bedingung die Allgemeinbehandlung. Inwieweit noch die lokale Behandlung in Anwendung zu ziehen ist, hängt natürlich von dem einzelnen Fall ab. Merkwürdig ist es, dass in unseren beiden Fällen ohne jegliche Lokalbehandlung die Erscheinungen der Retinitis haemorrhagica auf die allge-

meine anti-gichtische Therapie hin zurückgingen, so dass nach kurzer Zeit sämtliche Störungen verschwunden waren. Ob immer die Natur der Erkrankung eine so gutmütige ist, möchte ich bezweifeln. Vielmehr scheinen im allgemeinen die gichtischen Formen der Augenentzündungen heimtückische zu sein und oft eine starke Neigung zu Recidiven zu besitzen. Vor allem ist wohl zu warnen vor operativen Eingriffen bei Verdacht auf gichtische Diathese, denn gichtkranke Gewebe sind erfahrungsgemäss nicht besonders widerstandsfähig gegen irgendwelche Insulte.

Die Behandlung der gichtischen Diathese ist so vielfach beschrieben worden, dass ich mich auch hier kurz fassen kann.

Vor allem ist eine reichliche Durchspülung und Auswaschung der Gewebe zu erstreben. Daher reichliches Trinken, am besten von alkalischen Wässern; und häufiges Schwitzen vor allem zu empfehlen. Alkokol in jeder Form strengstens zu verbieten. Sehr zu empfehlen ist die Zufuhr von Pflanzensäuren in den Organismus, am besten von Citronensäure, welche man in Form von Limonade gibt, so dass pro Tag etwa 4—8 Citronen konsumiert werden. Die Erregung von Schweissen geschieht am besten durch heisse Bäder (28—32° R.), nach denen die Kranken unter Genuss von Fliederthee etc. in wollene Decken eingepackt tüchtig nachschwitzen müssen. Viel Milch zu verordnen, empfiehlt sich sehr, ebenso viel wasserreiches Gemüse und Obst, Fleisch soll nur in ganz geringen Mengen gegeben werden. Von den alkalischen Wässern empfehlen sich hauptsächlich Biliner, Vichy und Karlsbader Wasser. Auch Vermeidung sitzender Lebensweise, mässige Bewegung in frischer Luft und eine peinliche Hautpflege ist den Kranken anzuraten. Dass bereits vor Einleitung der Behandlung die Diagnose möglichst gesichert sein soll, steht ausser aller Frage.

Förster hat erwähnt, dass die rheumatische und gonorrhoïsche Durchseuchung des Körpers oft Krankheits-

bilder schafft, die mit gichtischen Erkrankungen verwechselt werden. Deshalb erscheint es um so angebrachter bei den neuerdings vielfach zu Tage tretenden Bestrebungen, — ich nenne hier in erster Linie die Neusser's, Kolisch's und Klemperer's — Licht in das Dunkel, das bis jetzt über dem eigentlichen Wesen und der Ursache der Gicht geruht hat, zu bringen, wieder einmal an die Augenerkrankungen zu erinnern, welche auf Gicht zurückgeführt werden müssen, um auch in dieser Beziehung die Klärung zu fördern.

Litteratur.

O. Dann. Diss. de ophthalmia arthritica et rheumatica. Halle 1821.

H. Hoddik. Diss. de morbis oculi arthriticis. Berl. 1839.

W. Mackensie M. D. A practical treatise on the Diseases of the eye. London: Longmann, Brown, Green 1854.

von Walter, System der Chirurgie. Bd. III. Freiburg i. Br. Herder. 1848.

Himley, die Krankheiten und Missbildungen des menschlichen Auges und deren Heilung. Berlin, Hirschwald, 1863.

Ruete, Lehrbuch der Opthalmologie für Aerzte und Studierende. Braunschweig, Vieweg 1855.

Sitzungsbericht der Clinical Society of London vom 14. Okt. 1870 in der Medical Times und Gazette. Vol. II. for. 1870.

Ebstein, Die Gicht. Wiesbaden 1882. Bergmann.

Förster, Allgemeinleiden und Veränderungen des Sehorganes. Handbuch d. Anghlkde von Graefe-Saemisch. Bd. VII. 1877.

Pribram, Gicht in Eulenburg's Realencyclopaedie. 1886.

Nettleship, The student's Guide to diseases of the eye. London Churrchill 1887.

von Michel, Nagel'scher Jahresbericht Bd. XXIV. 1893. Bull. Gouty retinitis etc.

Gowers, Ophthalmoskopie in der inneren Medicin. Ein Handbuch und Atlas. Deutsch von Grube. Leipzig und Wien. Denticke 1893.

Duckworth, Die Gicht. Deutsch von Dippe. Leipzig. Ambr. Meinert 1894.

Bergmeister, Ueber das Vorkommen von Störungen des Sehorganes bei gewissen Stoffwechselanomalien speciell bei harnsaurer Diathese. Wien. Med. Wochenschrift. Nr. 42 und 43. 1894.

Klemperer, Zur Pathologie und Therapie der Gicht. Deutsch Med. Wochschrift. N. 40. 1895.

O. Eversbusch, Die neue Universitätsheilanstalt f. Augenkranke in Erlangen. Wiesbaden. Bergmann 1893.

Leube. Ueber Stoffwechselstörung und ihre Bekämpfung. Würzburg. Stürtz 1896.

Klinische Monatsschrift für Augen, von Prof. Dr. Zehender. XXXIII. Jahrg. Jan. 1896.

Walter (Odessa), Zur Aetiologie und Therapie des Glaukoms.

Kolisch. Ueber Wesen und Behandlung der uratischen Diathese. Stuttgart. Enke 1895.

Ausserdem sämtliche neuere Lehrbücher der Augenheilkunde und inneren Medicin.

Fig. 1.

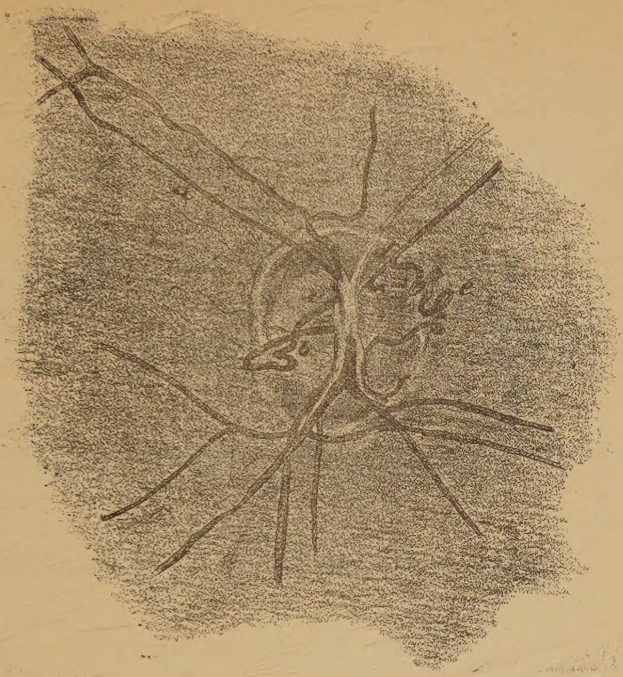
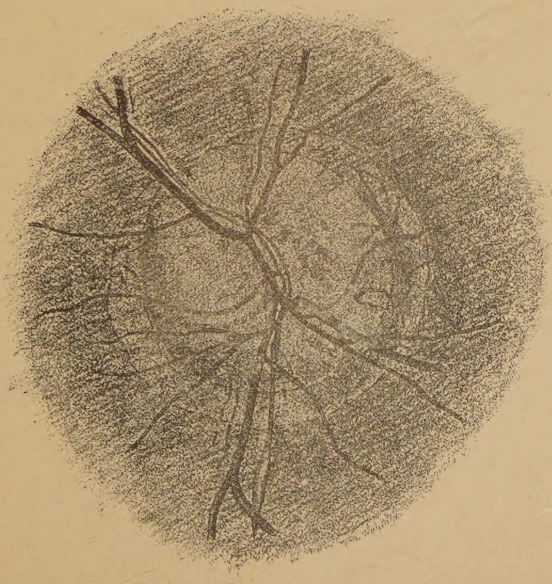
Fig. 2.